	FUNDACIÓN UNIVERSITARIA UNISANGIL FACULTAD DE CIENCIAS DE LA EDUCACIÓN Y DE LA SALUD PROGRAMA DE ENFERMERÍA	Página 1 de 33
	GUIAS DE ANATOMÍA Y FISIOLOGÍA	VERSIÓN: 01

SISTEMA REPRODUCTOR

Objetivo: Lograr que el estudiante de enfermería de la Fundación Universitaria de San Gil - UNISANGIL conozca la estructura y funciones del sistema reproductor para la estandarización de hallazgos y su aplicación en la formación profesional.

SISTEMA REPRODUCTOR FEMENINO

El sistema reproductor femenino está formado por:

Monte Del Pubis = Monte De Venus

El monte del pubis es una eminencia redondeada que se encuentra por delante de la sínfisis del pubis. Está formada por tejido adiposo recubierto de piel con vello pubiano.

Labios Mayores

Los labios mayores son dos grandes pliegues de piel que contienen en su interior tejido adiposo subcutáneo y que se dirigen hacia abajo y hacia atrás desde el monte del pubis. Después de la pubertad, sus superficies externas quedan revestidas de piel pigmentada que contiene glándulas sebáceas y sudoríparas y recubierta por vello. El orificio entre los labios mayores se llama hendidura vulvar.

Labios Menores

Los labios menores son dos delicados pliegues de piel que no contienen tejido adiposo subcutáneo ni están cubiertos por vello pero que poseen glándulas sebáceas y sudoríparas. Los labios menores se encuentran entre los labios mayores y rodean el vestíbulo de la vagina. En mujeres jóvenes sin hijos, habitualmente los labios menores están cubiertos por los labios mayores. En mujeres que han tenido hijos, los labios menores pueden protruir a través de los labios mayores.

Vestíbulo De La Vagina

El vestíbulo de la vagina es el espacio situado entre los labios menores y en él se localizan los orificios de la uretra, de la vagina y de los conductos de salida de las glándulas vestibulares mayores (de

Bartolino) que secretan moco durante la excitación sexual, el cual se añade al moco cervical y proporciona lubricación.

El orificio uretral externo se localiza 2 - 3 cm. por detrás del clítoris, e inmediatamente por delante del orificio vaginal. A cada lado del orificio uretral se encuentran los orificios de desembocadura de las glándulas parauretrales (de Skenne) que están situadas en las paredes de la uretra, y también secretan moco. El orificio vaginal es mucho más grande que el orificio uretral. El aspecto del orificio vaginal depende del himen, que es un delgado pliegue incompleto de membrana mucosa que rodea dicho orificio.

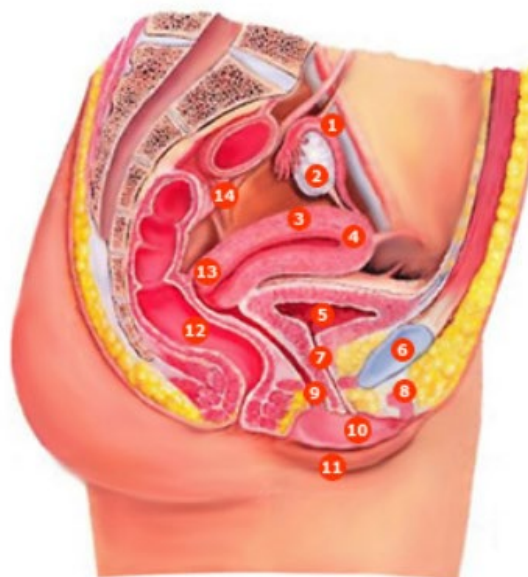Clítoris

El clítoris es un pequeño órgano cilíndrico compuesto por tejido eréctil que se agranda al rellenarse con sangre durante la excitación sexual. Tiene 2 - 3 cm. de longitud y está localizado entre los extremos anteriores de los labios menores. Consiste en: dos pilares, dos cuerpos cavernosos y un glande y se mantiene en su lugar por la acción de varios ligamentos. El glande del clítoris es la parte expuesta del mismo y es muy sensitivo igual que sucede con el glande del pene. La porción de los labios menores que rodea al clítoris recibe el nombre de prepucio del clítoris

Bulbos Del Vestíbulo

Los bulbos del vestíbulo son dos masas alargadas de tejido eréctil de unos 3 cm. de longitud que se encuentran a ambos lados del orificio vaginal. Estos bulbos están conectados con el glande del clítoris por unas venas. Durante la excitación sexual se agrandan, al rellenarse con sangre, y estrechan el orificio vaginal produciendo presión sobre el pene durante el acto sexual.

- 1 trompa uterina (de Falopio)
- 2 ovario
- 3 cuerpo del útero
- 4 fondo del útero
- 5 vejiga urinaria
- 6 sínfisis del pubis
- 7 uretra
- 8 clítoris
- 9 vagina
- 10 labio menor
- 11 labio mayor
- 12 recto
- 13 cuello
- 14 uréter



Fuente: Thibodeau GA, Patton KT. Estructura y función del cuerpo humano. 10ª ed. Madrid: Harcourt Brace 1998. p. 392.

Vagina

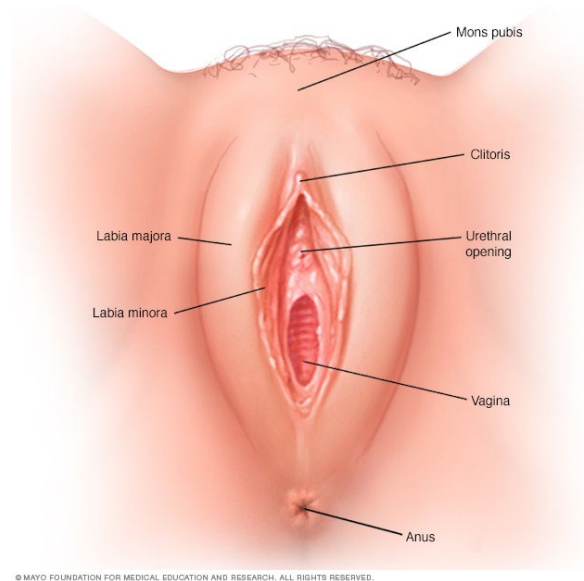
La vagina es el órgano femenino de la copulación, el lugar por el que sale el líquido menstrual al exterior y el extremo inferior del canal del parto. Se trata de un tubo músculo membranoso que se encuentra por detrás de la vejiga urinaria y por delante del recto.

En posición anatómica, la vagina desciende y describe una curva de concavidad anterior. Su pared anterior tiene una longitud de 6 - 8 cm., su pared posterior de 7 - 10 cm. y están en contacto entre sí en condiciones normales. Desemboca en el vestíbulo de la vagina, entre los labios menores, por el orificio de la vagina que puede estar cerrado parcialmente por el himen que es un pliegue incompleto de membrana mucosa.

La vagina comunica por su parte superior con la cavidad uterina ya que el cuello del útero se proyecta en su interior, quedando rodeado por un fondo de saco vaginal. En esta zona es donde debe quedar colocado el diafragma anticonceptivo. El útero se encuentra casi en ángulo recto con el eje de la vagina.

La pared vaginal tiene 3 capas: una externa o serosa, una intermedia o muscular (de músculo liso) y una interna o mucosa que consta de un epitelio plano estratificado no queratinizado y tejido conectivo laxo que forma pliegues transversales. La mucosa de la vagina tiene grandes reservas de glucógeno

que da lugar a ácidos orgánicos originando un ambiente ácido que dificulta el crecimiento de las bacterias y resulta agresivo para los espermatozoides. Los componentes alcalinos del semen secretados, sobre todo, por las vesículas seminales, elevan el pH del fluido de la vagina que así resulta menos agresivo para los espermatozoides.



Fuente: <https://images.app.goo.gl/hr9TWnVq1NLoWTKC6>

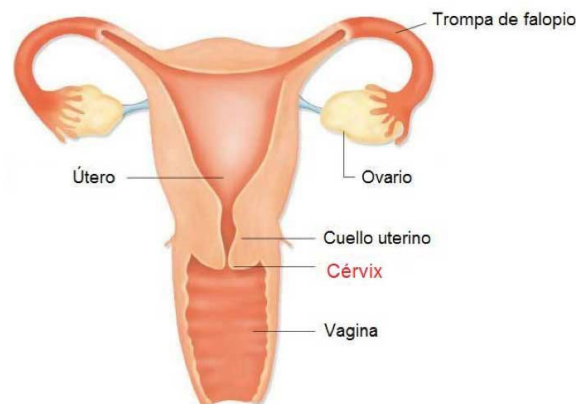
Útero O Matriz

El útero es un órgano muscular hueco con forma de pera que constituye parte del camino que siguen los espermatozoides depositados en la vagina hasta alcanzar las trompas de Falopio. Tiene unos 7-8 cm. de longitud, 5 - 7 cm. de ancho y 2 - 3 cm. de espesor ya que sus paredes son gruesas. Su tamaño es mayor después de embarazos recientes y más pequeño cuando los niveles hormonales son bajos como sucede en la menopausia. Está situado entre la vejiga de la orina por delante y el recto por detrás y consiste en dos porciones: los 2/3 superiores constituyen el cuerpo y el 1/3 inferior, el cuello o cérvix que protruye al interior de la parte superior de la vagina y en donde se encuentra el orificio uterino por el que se comunica el interior del útero con la vagina. La porción superior redondeada del cuerpo se llama fondo del útero y a los extremos del mismo o cuernos del útero se unen las trompas de Falopio, cuyas cavidades quedan así comunicadas con el interior del útero. Varios ligamentos mantienen al útero en posición. La pared del cuerpo del útero tiene tres capas:

- una capa externa serosa o perimetrio

- una capa media muscular (constituida por músculo liso) o miometrio
- una capa interna mucosa (con un epitelio simple columnar ciliado) o endometrio, en donde se implanta el huevo fecundado y es la capa uterina que se expulsa, casi en su totalidad, durante la menstruación.

Las células secretoras de la mucosa del cuello uterino producen una secreción llamada moco cervical, mezcla de agua, glucoproteínas, lípidos, enzimas y sales inorgánicas. A lo largo de sus años reproductores, las mujeres secretan de 20-60 ml de este líquido cada día que es menos viscoso y más alcalino durante el tiempo de la ovulación, favoreciendo así el paso de los espermatozoides a los que aporta nutrientes y protege de los fagocitos y del ambiente hostil de la vagina y del útero. Parece, además, que podría tener un papel en el proceso de capacitación de los espermatozoides. Durante el resto del tiempo, es más viscoso y forma un tapón cervical que impide físicamente el paso de los espermatozoides.



Fuente: <https://images.app.goo.gl/sQdhnvHagrzoBJQPA>

Trompas De Falopio

Las trompas de Falopio son 2 conductos de 10 - 12 cm. de longitud y 1 cm. de diámetro que se unen a los cuernos del útero por cada lado. Están diseñadas para recibir los ovocitos que salen de los ovarios y en su interior se produce el encuentro de los espermatozoides con el óvulo y la fecundación.

Con propósitos descriptivos, se divide cada trompa en cuatro partes:

- ✓ El infundíbulo que es el extremo más externo y en donde se encuentra el orificio abdominal de la trompa, que comunica con la cavidad peritoneal. El infundíbulo presenta numerosos pliegues o fimbrias que atrapan al ovocito cuando se produce la ovulación para llevarlo al orificio abdominal de la trompa e introducirlo en el interior de la misma. Una de las fimbrias está sujeta al ovario correspondiente.
- ✓ La ampolla que es la parte más ancha y larga de la trompa y la que recibe al ovocito desde el infundíbulo. Es el lugar en donde tiene lugar la fertilización del ovocito por el espermatozoide
- ✓ El istmo que es una porción corta, estrecha y de paredes gruesas. Se une con el cuerno del útero en cada lado
- ✓ La porción uterina que es el segmento de la trompa que atraviesa la pared del útero y por donde el ovocito es introducido en el útero.

La pared de las trompas tiene una capa interna o mucosa con un epitelio simple columnar ciliado que ayuda a transportar el ovocito hasta el útero junto a células secretoras que producen nutrientes para el mismo, una capa intermedia de músculo liso cuyas contracciones peristálticas ayudan también, junto con los cilios de la mucosa, a transportar el ovocito, y una capa externa o serosa.

Ovarios

Los ovarios son 2 cuerpos ovalados en forma de almendra, de aproximadamente 3 cm. de longitud, 1 cm. de ancho y 1 cm. de espesor. Se localiza uno a cada lado del útero y se mantienen en posición por varios ligamentos como, por ejemplo, el ligamento ancho del útero que forma parte del peritoneo parietal y que se une a los ovarios por un pliegue llamado mesoovario, formado por una capa doble de peritoneo. Los ovarios constituyen las gónadas femeninas y tienen el mismo origen embriológico que los testículos o gónadas masculinas.

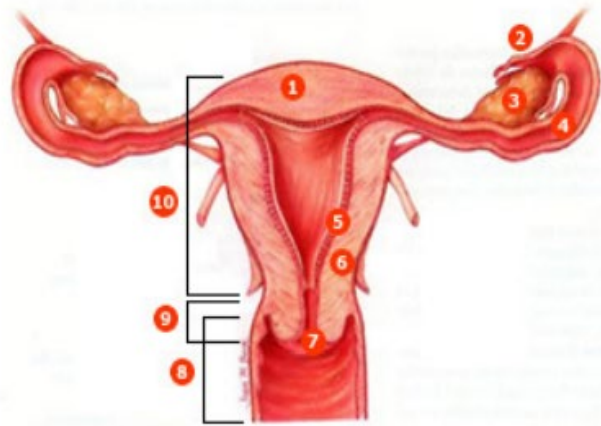
En los ovarios se forman los gametos femeninos u óvulos, que pueden ser fecundados por los espermatozoides a nivel de las trompas de Falopio, y se producen y secretan a la sangre una serie de hormonas como la progesterona, los estrógenos, la inhibina y la relaxina.

En los ovarios se encuentran los folículos ováricos que contienen los ovocitos en sus distintas fases de desarrollo y las células que nutren a los mismos y que, además, secretan estrógenos a la sangre, a medida que los ovocitos van aumentando de tamaño. El folículo maduro o folículo De

Graaf es grande, está lleno de líquido y preparado para romperse y liberar el ovocito que será recogido por el infundíbulo de las trompas de Falopio. A este proceso se le llama ovulación.

Los cuerpos lúteos o cuerpos amarillos son estructuras endocrinas que se desarrollan a partir de los folículos ováricos que han expulsado sus ovocitos u óvulos en la ovulación y producen y secretan a la sangre diversas hormonas como progesterona, estrógenos, relaxina e inhibina hasta que, si el ovocito no es fecundado, degeneran y son reemplazados por una cicatriz fibrosa. Antes de la pubertad, la superficie del ovario es lisa mientras que después de la pubertad se cubre de cicatrices progresivamente a medida que degeneran los sucesivos cuerpos lúteos.

- 1 fondo
- 2 fimbrias
- 3 ovario
- 4 trompa uterina (de Falopio)
- 5 endometrio
- 6 miometrio
- 7 conducto cervical
- 8 vagina (cortada)
- 9 cuello
- 10 cuerpo del útero



Fuente: Thibodeau GA, Patton KT. Estructura y función del cuerpo humano. 10ª ed. Madrid: Harcourt Brace 1998. p. 395.

Glándulas Genitales Auxiliares: Glándulas Vestibulares Y Glándulas Parauretrales

- ✓ Las **glándulas vestibulares mayores** (de Bartolino) son dos y tienen un tamaño de 0.5 cm. Se sitúan a cada lado del vestíbulo de la vagina y tienen unos conductos por donde sale su secreción de moco para lubricar el vestíbulo de la vagina durante la excitación sexual.
- ✓ Las **glándulas vestibulares menores** son pequeñas y están situadas a cada lado del vestíbulo de la vagina y también secretan moco que lubrica los labios y el vestíbulo.
- ✓ Las **glándulas parauretrales** (de Skene) desembocan a cada lado del orificio externo de la uretra. También tienen una secreción mucosa lubricante.

Fisiología Del Aparato Reproductor Femenino

Ovogénesis

La ovogénesis es la formación de los gametos femeninos u ovocitos en los ovarios o gónadas femeninas. Los ovocitos son células sexuales especializadas producidas por los ovarios, que transmiten la información genética entre generaciones. A diferencia de la espermatogénesis que se inicia en la pubertad en los varones, la ovogénesis se inicia mucho antes del nacimiento en las mujeres. El ovario fetal contiene muchas células germinales que se dividen por mitosis y se convierten en otro tipo de células mayores, las ovogonias, que también se dividen por mitosis y finalmente, dan lugar a los ovocitos primarios. Tanto las ovogonias como los ovocitos primarios tienen 46 cromosomas. La división de las ovogonias termina antes del nacimiento, de modo que si son destruidas en esta fase no pueden ser renovadas.

Los ovocitos primarios permanecen en un estado de desarrollo estacionario desde su formación antes del nacimiento, hasta inmediatamente antes de la pubertad y están rodeados por una sencilla capa de células. En conjunto, el ovocito primario y la capa de células que lo acompañan constituyen el folículo primordial. En la especie humana cada ovario contiene en el momento del nacimiento entre 200.000 y 2 millones de ovocitos primarios, contenidos en folículos primordiales. Al llegar a la pubertad hay alrededor de 40.000 y solamente unos 400 podrán madurar a lo largo de la vida fértil de la mujer, mientras que el resto de ovocitos primarios degenerará. En cada ciclo sexual, las hormonas gonadotropinas, secretadas por el lóbulo anterior de la hipófisis, estimulan a varios folículos primordiales a continuar su desarrollo, aunque solo uno suele alcanzar el grado de maduración necesario para ser ovulado.

Los folículos primordiales maduran a folículos primarios que, a su vez, dan lugar a los folículos secundarios. Por último, el desarrollo del folículo secundario da lugar al folículo maduro o De Graaf en el interior del cual el ovocito primario se convierte en ovocito secundario que es el que será expulsado durante la ovulación a lo largo de la vida reproductora de la mujer, de un modo cíclico e intermitente. Aunque la célula germinal femenina es conocida popularmente como óvulo después de la ovulación, estrictamente hablando es un ovocito secundario y contiene 23 cromosomas, es decir, la mitad de la dotación genética de una célula humana. El ovocito secundario solo se convertirá en

óvulo maduro en el momento de la fecundación, cuando se produzca la penetración del espermatozoide dentro del ovocito. A continuación, y como consecuencia, se formará una nueva célula, el cigoto o huevo que tendrá 46 cromosomas, 23 procedentes del óvulo maduro y 23 procedentes del espermatozoide.

Ciclo Sexual Femenino

En la especie humana la liberación de ovocitos por los ovarios, es cíclica e intermitente, lo que queda reflejado en los cambios cíclicos que se producen, como consecuencia, en la estructura y la función de todo el sistema reproductor de la mujer. Tales cambios dependen de 2 ciclos interrelacionados, el ciclo ovárico y el ciclo uterino o menstrual los cuales, en conjunto, duran aproximadamente 28 días en la mujer, aunque se producen variaciones. El ciclo menstrual está controlado por el ciclo ovárico a través de las hormonas ováricas: los estrógenos y la progesterona.

Ciclo Ovárico

Los ovarios tienen la doble función de producir gametos (ovocitos) y de secretar hormonas sexuales femeninas. El ovario produce 2 tipos principales de hormonas esteroideas, los estrógenos y la progesterona. En el plasma del ser humano se han aislado seis estrógenos diferentes, pero solamente tres se encuentran en cantidades importantes: el 17-beta estradiol, la estrona y el estriol. En la mujer que no está embarazada, el estrógeno más abundante es el 17-beta estradiol.

Al comienzo de cada ciclo ovárico, que se considera coincidente con el primer día de la menstruación, empiezan a aumentar de tamaño varios folículos primordiales por la influencia de una hormona secretada por la adenohipófisis, la hormona folículoestimulante (FSH). Los folículos primordiales maduran a folículos primarios y después a folículos secundarios. Normalmente uno de éstos continúa desarrollándose mientras los demás sufren regresión. El número de folículos que se desarrollan está determinado por los niveles de FSH de la sangre circulante. Se distinguen 3 fases en el ciclo ovárico:

- ✚ **1ª fase) fase folicular:** del día 1 al día 14 del ciclo. Durante el desarrollo folicular, el folículo secundario aumenta de tamaño y llega a ser el folículo De Graaf o folículo maduro listo para descargar el óvulo (el ovocito secundario). Durante esta primera fase del ciclo ovárico, el folículo en desarrollo sintetiza y secreta el estrógeno 17-beta estradiol, y los niveles plasmáticos de esta hormona aumentan progresivamente hasta alcanzar un valor máximo 2

días antes de la ovulación, aproximadamente. El 17-beta estradiol es el responsable del desarrollo del endometrio en la fase proliferativa del ciclo uterino.

- ✚ **2ª fase) ovulación:** el folículo descarga el óvulo (ovocito secundario), es lo que se llama ovulación. Todo el proceso hasta aquí, dura unos 14-16 días contados a partir del 1º día de la menstruación. El ovocito se libera y es atraído por las prolongaciones o fimbrias de la trompa de Falopio para ser introducido en el interior de la trompa y ser transportado hacia el útero. Los niveles altos de estrógenos hacen que las células de la adenohipófisis se vuelvan más sensibles a la acción de la hormona liberadora de gonadotropinas (GnRH) secretada por el hipotálamo en forma de pulsos (cada 90 minutos, aproximadamente). Cerca del día 14 del ciclo, las células de la adenohipófisis responden a los pulsos de la GnRH y liberan las hormonas foliculoestimulante (FSH) y luteinizante (LH). La LH causa la ruptura del folículo maduro y la expulsión del ovocito secundario y del líquido folicular, es decir, la ovulación. Como la ovulación se produce unas 9 horas después del pico plasmático de LH, si se detecta la elevación de LH en plasma, por un análisis de laboratorio, se puede predecir la ovulación con un día de antelación. Después de la ovulación la temperatura corporal aumenta de medio grado a un grado centígrado y se mantiene así hasta el final del ciclo, lo que se debe a la progesterona que es secretada por el cuerpo lúteo (ver la fase luteínica).
- ✚ **3ª fase) fase luteínica:** del día 15 al día 28 del ciclo. Después de la ovulación, las células restantes del folículo forman una estructura que se llama cuerpo lúteo o cuerpo amarillo bajo la influencia de la LH. El cuerpo lúteo entonces sintetiza y secreta dos hormonas: el estrógeno 17-beta estradiol y la progesterona que inducen la fase secretora del ciclo uterino, es decir, preparan el endometrio para la implantación del óvulo fecundado.

En caso de embarazo, el endometrio requiere el soporte hormonal del 17-beta estradiol y de la progesterona para permanecer en la fase secretora, de modo que el cuerpo lúteo se transforma en cuerpo lúteo gestacional y persiste hasta el tercer mes de embarazo conservando su función secretora de hormonas. Si no hay fecundación, el cuerpo lúteo degenera hacia el final del ciclo uterino y se atrofia, quedando una cicatriz, y deja de secretar estrógenos y progesterona, con lo que bajan mucho los niveles de estas hormonas en sangre y, como consecuencia, las capas superficiales del endometrio del útero se desprenden y son expulsadas al exterior por la vagina, es la menstruación.

Ciclo Uterino O Menstrual

Durante el ciclo uterino las capas superficiales del endometrio experimentan cambios estructurales periódicos que pueden dividirse también en 3 fases:

- ✚ **1ª fase) fase menstrual:** del día 1 al día 4 del ciclo. Durante esta fase se expulsan al exterior por la vagina, las capas superficiales del endometrio del útero, es lo que se llama menstruación, provocada por la disminución de los niveles plasmáticos de estrógenos y progesterona debido a la atrofia del cuerpo lúteo en el ovario, que entonces deja de secretar estas hormonas. El flujo menstrual está compuesto por unos 50-150 ml de sangre, líquido intersticial, moco y células epiteliales desprendidas del endometrio, y pasa de la cavidad uterina al exterior a través de la vagina.
- ✚ **2ª fase) fase proliferativa:** del día 5 al día 14 del ciclo. Coincide con la fase folicular del ciclo ovárico. Se caracteriza porque las células endometriales se multiplican y reparan la destrucción que tuvo lugar en la menstruación anterior. La hormona responsable de esta fase es el estrógeno 17-beta estradiol, secretado por las células del folículo ovárico en desarrollo.
- ✚ **3ª fase) fase secretora:** del día 15 al día 28 del ciclo. Coincide con la fase luteínica del ciclo ovárico. Las glándulas del endometrio se hacen más complejas en su estructura y comienzan a secretar un líquido espeso rico en azúcares, aminoácidos y glicoproteínas. En esta fase el endometrio se prepara para la implantación del óvulo fecundado. Las hormonas responsables de esta fase son la progesterona y el estrógeno 17-beta estradiol secretadas por el cuerpo lúteo en el ovario.

Hormonas En El Ciclo Sexual Femenino. Acciones

En el ciclo sexual femenino intervienen hormonas secretadas por el hipotálamo, por la hipófisis y por los ovarios.

La hipófisis anterior o adenohipófisis secreta unas hormonas proteicas, las gonadotropinas, que son de importancia fundamental para la función reproductora y, como indica su nombre, actúan sobre las gónadas o glándulas sexuales: testículos en el hombre y ovarios en la mujer. Son la hormona folículo-estimulante (FSH) y la hormona luteinizante (LH). La FSH llega por la sangre hasta los ovarios y provoca el crecimiento de los folículos ováricos antes de la ovulación mensual y la secreción de estrógenos por el folículo que se está desarrollando. La LH provoca la ruptura del folículo De Graaf

o foliculo maduro y la ovulación, así como la secreción de estrógenos y progesterona por el cuerpo lúteo o estructura en que se ha transformado el foliculo una vez ha expulsado el ovocito en la ovulación.

La secreción de las gonadotropinas depende a su vez, del hipotálamo que es una estructura que se encuentra en el sistema nervioso central, lo que explica el que los ciclos y la fertilidad de la mujer pueden ser profundamente afectados por las emociones. El hipotálamo sintetiza y secreta la hormona liberadora de gonadotropinas (GnRH) que es liberada en forma de pulsos cada 90 minutos aproximadamente y es la responsable de la secreción de FSH y LH por la adenohipófisis.

Por su parte, los ovarios producen dos tipos de hormonas, los estrógenos y la progesterona.

Los efectos de los estrógenos son:

- Modulan la descarga de GnRH por el hipotálamo y varían la sensibilidad de las células de la adenohipófisis a dicha hormona hipotalámica
- Desarrollan los órganos genitales femeninos
- Son los responsables de la morfología femenina
- Desarrollan las glándulas mamarias
- Reducen los niveles de colesterol en plasma, lo que explica los menores riesgos de infarto de miocardio en la mujer premenopáusica con respecto al hombre de la misma edad y a la mujer menopáusica
- Reducen la fragilidad capilar
- Tienen efectos estimulantes sobre el estado de ánimo
- Tienen efectos protectores sobre el tejido óseo
- Producen retención de agua y sodio por el organismo

Los efectos de la progesterona son:

- Estimula el crecimiento de las glándulas mamarias
- Estimula las secreciones del endometrio
- Tiene efecto calmante sobre el estado de ánimo
- Sube la temperatura corporal
- Facilita el metabolismo de los estrógenos

Los estrógenos y la progesterona se metabolizan en el hígado y los productos resultantes de su degradación son expulsados por la orina

SISTEMA REPRODUCTOR MASCULINO

Los órganos genitales masculinos comprenden:

Testículos

Los testículos son dos glándulas ovoides, una a cada lado del pene, de unos 5 cm de largo y 2,5 cm de diámetro y con un peso de 10-15 gramos, que están suspendidas dentro del escroto por el cordón espermático. Producen las células germinales masculinas o espermatozoides y las hormonas sexuales masculinas o andrógenos. Constituyen las gónadas masculinas y tienen el mismo origen embriológico que los ovarios o gónadas femeninas.

En el interior de cada testículo, los espermatozoides se forman en varios cientos de túbulos seminíferos que se unen para formar una red de canales que recibe el nombre de rete testis. Pequeños conductos conectan la rete testis con el epidídimo. Los túbulos seminíferos contienen dos tipos de células, las células espermátogénicas, que darán lugar a los espermatozoides y las células de Sertoli encargadas del mantenimiento del proceso de formación de espermatozoides o espermátogénesis. En el tejido conjuntivo situado en los espacios que separan a los túbulos seminíferos adyacentes hay grupos de células llamadas células de Leydig que secretan testosterona, el andrógeno más importante.

Epidídimos

Los epidídimos son dos estructuras en forma de coma de unos 4 cm de longitud, cada una de las cuales se encuentra adosada a las superficies superior y posterior-lateral de cada testículo.

Cada epidídimo tiene un cuerpo que consiste en el conducto del epidídimo que está muy contorneado y en donde los espermatozoides son almacenados para pasar las etapas finales de su maduración, y una cola o cola del epidídimo que se continúa con el conducto deferente que transporta el espermatozoides hacia el conducto eyaculador para su expulsión hacia la uretra. El epidídimo ayuda a expulsar los espermatozoides hacia el conducto deferente durante la excitación sexual por medio de contracciones peristálticas del músculo liso de su pared. Los espermatozoides pueden permanecer almacenados y viables en el epidídimo durante meses.

Escroto

El escroto es un saco cutáneo exterior que contiene los testículos y está situado posteroinferiormente en relación al pene e inferiormente en relación a la sínfisis del pubis. Consta de:

- piel: rugosa, de color oscuro
- fascia superficial o lámina de tejido conjuntivo que contiene una hoja de músculo liso con el nombre de músculo dartos cuyas fibras musculares están unidas a la piel y cuya contracción produce arrugas en la piel del escroto. La fascia superficial forma un tabique incompleto que divide al escroto en una mitad derecha y otra izquierda y cada una de ellas contiene un testículo

Asociado a cada testículo dentro del escroto, se encuentra el músculo cremáster que es una pequeña banda de músculo estriado esquelético que continúa al músculo oblicuo menor o interno del abdomen. La localización exterior del escroto y la contracción de sus fibras musculares regulan la temperatura de los testículos porque la producción normal de espermatozoides requiere una temperatura inferior en unos 2-3 grados a la temperatura corporal. En respuesta a las bajas temperaturas el músculo dartos se contrae con lo que se arruga la piel del escroto y se reduce la pérdida de calor y el músculo cremáster en cada lado también se contrae con lo que los testículos son acercados al cuerpo para estar cerca del calor corporal.

Pene. Erección. Eyaculación. Semen

El pene es el órgano de la copulación en el hombre. Sirve de salida común para la orina y el semen o líquido seminal. Consiste en un cuerpo y una raíz.

- **Cuerpo del pene:** es la parte pendular libre, cubierta por piel muy fina, de color oscuro y poco adherida. Está compuesto por tres cuerpos cilíndricos de tejido cavernoso eréctil, encerrados en una cápsula fibrosa. Dos de los cuerpos eréctiles que son los cuerpos cavernosos, están situados a ambos lados del pene, en la parte posterior del órgano. El otro cuerpo eréctil que es el cuerpo esponjoso, se encuentra anteriormente en el pene, en el plano medio, contiene la uretra esponjosa y la mantiene abierta durante la eyaculación. El dorso del pene se encuentra en posición anterior cuando el pene está flácido y su superficie anterior mira hacia atrás. Los cuerpos cavernosos están

fusionados uno con otro en el plano medio y en la parte posterior se separan y forman los dos pilares que sostienen el cuerpo esponjoso que se encuentra entre ellos.

- **Raíz del pene:** es la parte superior, de sujeción del pene y contiene los dos pilares que se insertan a cada lado del arco púbico. Cada pilar del pene está rodeado por el músculo isquiocavernoso. El bulbo del pene es la porción ensanchada de la base del cuerpo esponjoso por donde penetra la uretra esponjosa en el cuerpo esponjoso, y está unido a los músculos profundos del periné. La contracción de todos estos músculos esqueléticos permite la eyaculación. El peso del cuerpo del pene está sostenido por dos ligamentos que lo sujetan a la superficie anterior de la sínfisis del pubis.

En la punta del pene, el cuerpo esponjoso forma el glande que cubre los extremos libres de los cuerpos cavernosos. Cerca del extremo final del glande se encuentra el orificio de la uretra esponjosa u orificio externo de la uretra. La piel y las fascias del pene se prolongan como una doble capa de piel dando lugar al prepucio, que cubre el glande en una extensión variable.

El tejido eréctil de los cuerpos cavernosos y del cuerpo esponjoso consiste en unos espacios venosos entrelazados e intercomunicados entre sí. Cuando se produce excitación sexual las fibras nerviosas parasimpáticas, que provienen de la médula espinal sacra, estimulan la producción y liberación de óxido nítrico (NO) que provoca la relajación del músculo liso de las arteriolas que proporcionan sangre a estos espacios venosos y como consecuencia la sangre fluye y los llena, de modo que los cuerpos cavernosos se agrandan y se vuelven rígidos, y el pene se pone en erección. El cuerpo esponjoso no se vuelve tan rígido como los cuerpos cavernosos y por tanto, la uretra esponjosa permanece abierta permitiendo el paso del semen durante la eyaculación.

Una vez que la excitación sexual termina, el pene retorna a su estado de flacidez, debido a la estimulación de las fibras nerviosas simpáticas que dan lugar a la contracción del músculo liso de esas arteriolas que entonces se cierran y ya no llega tanta sangre al tejido eréctil y el exceso de sangre ya existente es vaciado lentamente a la circulación venosa.

La **eyaculación** es la liberación brusca de semen desde la uretra al exterior debido a un reflejo simpático coordinado por la región lumbar de la médula espinal. Como parte de ese reflejo, el esfínter de músculo liso situado en la base de la vejiga urinaria se cierra, evitando que la orina sea expulsada durante la eyaculación y que el semen ingrese en la vejiga urinaria. Antes de que se produzca la eyaculación, las contracciones peristálticas del epidídimo, del conducto deferente, de las vesículas

seminales, de los conductos eyaculadores y de la próstata impulsan el semen a la uretra esponjosa lo que produce la emisión de un pequeño volumen de semen antes de la eyaculación. Esta emisión también puede ocurrir durante el sueño (polución nocturna). La musculatura del pene también se contrae durante la eyaculación.

El **semen** es una mezcla de espermatozoides y líquido seminal, el cual está formado por las secreciones de los túbulos seminíferos, las vesículas seminales, la próstata y las glándulas bulbouretrales. Es decir, es una suspensión de espermatozoides en los líquidos segregados por dichas estructuras. El volumen de semen de una eyaculación normal es de unos 2,5-5 ml y contiene unos 50-150 millones de espermatozoides por cada ml.

Tiene un pH ligeramente alcalino. Las secreciones de la próstata le dan una apariencia lechosa y los líquidos de las vesículas seminales y las glándulas bulbouretrales le dan una consistencia pegajosa. El líquido seminal proporciona a los espermatozoides un medio de transporte, nutrientes y protección frente al medio ácido hostil que representan la uretra masculina y la vagina femenina.

Conductos Deferentes

Los conductos deferentes son 2 tubos musculares de pared gruesa que comienzan en la cola del epidídimo de cada lado y terminan en el conducto eyaculador. Transportan espermatozoides desde el epidídimo al conducto eyaculador de su lado.

El conducto deferente de cada lado asciende dentro del cordón espermático o estructura de sostén del aparato reproductor masculino que asciende desde el escroto, pasa al interior de la pelvis a través del conducto inguinal y contiene el conducto deferente, arterias, venas, linfáticos, nervios y el músculo cremáster. Una vez en el interior de la pelvis, el conducto deferente cruza el uréter y viaja entre el uréter y el peritoneo, después se une con el conducto de la vesícula seminal de su lado para formar el **conducto eyaculador**.

El conducto deferente transporta los espermatozoides durante la excitación sexual, desde el epidídimo hasta el conducto eyaculador, en su camino hacia la uretra, por medio de contracciones peristálticas de su pared de músculo liso. Igual que sucede con el epidídimo, el conducto deferente puede almacenar espermatozoides durante meses.

Vesículas Seminales

Las vesículas seminales son 2 largos tubos de unos 15 cm. de longitud que están enrollados y forman unas estructuras ovaladas en la base de la vejiga, por delante del recto.

Sería más apropiado llamarlas glándulas seminales ya que producen una secreción espesa y alcalina que contiene fructosa, prostaglandinas y diversas proteínas, que se mezcla con el espermatozoides a medida que éste pasa a lo largo de los **conductos eyaculadores**.

El conducto de cada vesícula seminal se une con el conducto deferente de su lado para formar el conducto eyaculador.

Conductos Eyaculadores

Cada uno de los dos conductos eyaculadores es un tubo delgado, mide de 2 a 2,5 cm. de longitud y se forma cerca del cuello de la vejiga por la unión del conducto de la vesícula seminal y el conducto deferente de su lado. Ambos conductos eyaculadores viajan juntos a medida que pasan a través de la próstata y van a desembocar en la uretra prostática en donde expulsan el semen inmediatamente antes de que sea expulsado al exterior desde la uretra.

Próstata

La próstata es la mayor glándula accesoria del sistema reproductor masculino con un tamaño similar al de una pelota de golf. Se sitúa en la pelvis por debajo de la vejiga urinaria y detrás de la sínfisis del pubis y rodea la primera porción de la uretra que, por ello, se llama uretra prostática. Crece lentamente desde el nacimiento hasta la pubertad, luego se expande hasta los 30 años y permanece estable hasta los 45 años. A partir de esa edad, puede agrandarse y ocasionar molestias. La uretra prostática y los conductos eyaculadores pasan a través de la próstata dividiéndola en lóbulos. Existen de 20 - 30 conductillos prostáticos que desembocan en la pared posterior de la uretra prostática, ya que la mayor parte del tejido glandular se localiza posterior y lateral a la uretra prostática y por esos conductos se descarga la secreción prostática hacia la uretra y se añade al líquido seminal. El líquido prostático es lechoso y levemente ácido y contiene ácido cítrico, enzimas proteolíticas y sustancias antibióticas que contribuyen a disminuir el crecimiento de bacterias en el semen y el aparato reproductor femenino.

Glándulas Bulbouretrales

Las glándulas bulbouretrales son 2 y tienen el tamaño de un guisante, también reciben el nombre de glándulas de Cowper. Se encuentran debajo de la próstata, póstero - laterales en relación a la uretra membranosa. Sus conductos (2 - 3 cm.) se abren en la porción superior de la uretra esponjosa. Durante la excitación sexual secretan un líquido alcalino al interior de la uretra que protege a los espermatozoides, neutralizando la acidez de la uretra y moco que lubrica el extremo del pene y las paredes de la uretra, disminuyendo el número de espermatozoides que resultan dañados por la eyaculación.

Uretra Masculina

La uretra masculina es un tubo muscular que transporta la orina y el semen hasta el orificio externo de la uretra o meato uretral, localizado en el extremo del glande. Con propósitos descriptivos, la uretra masculina se divide en 3 partes:

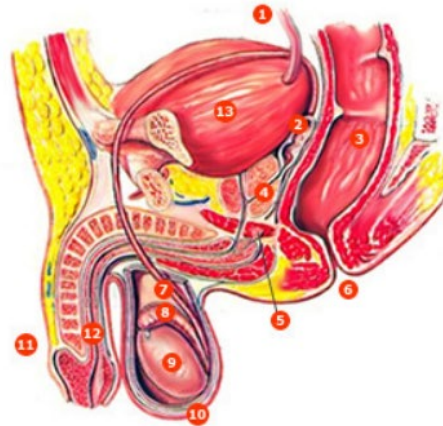
- Uretra prostática
- Uretra membranosa
- Uretra esponjosa

La **uretra prostática** tiene unos 3 cm de longitud y comienza en el orificio interno de la uretra, en el triángulo de la vejiga. Desciende a través de la glándula prostática y en su pared posterior desembocan los conductos de la glándula prostática y los conductos eyaculadores.

La **uretra membranosa** es la porción más corta de la uretra con 1 cm de longitud aproximadamente. Está rodeada por el esfínter uretral y a cada lado se encuentra una glándula bulbouretral.

La **uretra esponjosa** es la porción más larga de la uretra con unos 15 cm de longitud y atraviesa toda la longitud del pene. Termina en el orificio externo de la uretra que comunica con el exterior y es la porción más estrecha y menos distensible de la uretra con un diámetro aproximado de unos 5 mm. En la parte superior de esta uretra desembocan los conductos de las glándulas bulbouretrales.

- 1 uréter
- 2 vesícula seminal
- 3 recto
- 4 glándula prostática
- 5 glándula bulbouretral (de Cowper)
- 6 ano
- 7 conducto deferente
- 8 epidídimo
- 9 testículo
- 10 escroto
- 11 pene
- 12 uretra
- 13 vejiga urinaria



Fuente: Thibodeau GA, Patton KT. Estructura y función del cuerpo humano. 10ª ed. Madrid: Harcourt Brace; 1998. p. 384.

Fisiología Del Aparato Reproductor Masculino

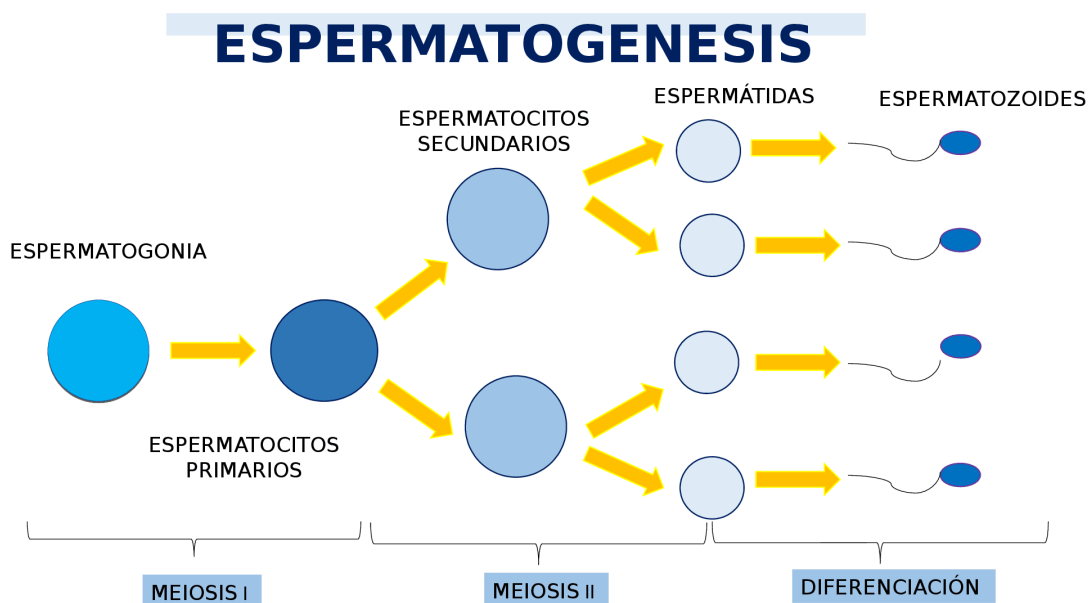
Espermatogénesis

En la pubertad, las células germinales masculinas situadas en los testículos o gónadas masculinas, se activan y dan lugar al comienzo de la espermatogénesis o formación de los espermatozoides, que son los gametos masculinos. Los gametos son células sexuales especializadas (espermatozoides y ovocitos) producidas por las gónadas (masculinas y femeninas, respectivamente) que transmiten la información genética entre generaciones.

La espermatogénesis o formación de los espermatozoides, tiene lugar en los túbulos seminíferos de los testículos en donde se encuentran las células germinales en diversas fases de desarrollo. Las células germinales son células indiferenciadas llamadas espermatogonias que se multiplican por mitosis y contienen 46 cromosomas. Cada espermatogonia aumenta de tamaño y se convierte en un espermatocito primario que sigue teniendo 46 cromosomas. Al dividirse el espermatocito primario da lugar a dos espermatocitos secundarios cada uno de los cuales tiene ya 23 cromosomas, es decir, la mitad de la dotación genética de una célula normal. De cada espermatocito secundario se originan dos células hijas llamadas espermátides que también contienen 23 cromosomas. Por último, se produce la transformación de cada una de las espermátides en un espermatozoide. Se necesitan unos dos meses para formar un espermatozoide a partir de un espermatocito primario y este proceso solo ocurre a temperaturas inferiores a la del cuerpo humano. Por esta razón los testículos están alojados

en el escroto, fuera de la cavidad abdominal. Cada día, alrededor de 300 millones de espermatozoides completan el proceso de espermatogénesis.

En la pared de los tubos seminíferos se encuentran, además, las células de Sertoli que proporcionan un soporte mecánico y metabólico a los espermatozoides y en el tejido conjuntivo situado entre los túbulos seminíferos se encuentran las células de Leydig que son las encargadas de secretar la hormona testosterona. La diferencia fundamental entre la espermatogénesis y la ovogénesis consiste en que las células germinales (las espermatogonias) del hombre continúan multiplicándose a lo largo de su vida adulta mientras que las de la mujer (ovogonias) terminan su multiplicación antes del nacimiento, quedando en la fase de ovocito primario.



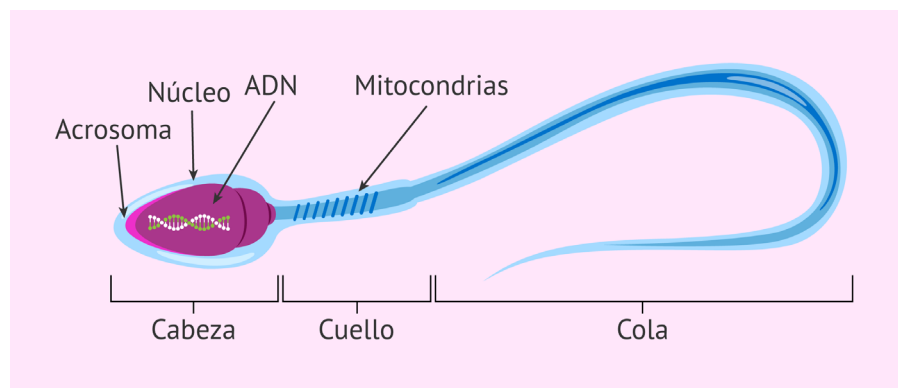
Fuente: <https://images.app.goo.gl/g9kpx9JyYmGD1DqN9>

Los espermatozoides y los ovocitos contienen solo 23 cromosomas, de modo que en el momento de la fecundación (penetración de un espermatozoide en un ovocito secundario), se formará una nueva célula, el cigoto o huevo, con 46 cromosomas, 23 de origen materno y 23 de origen paterno.

Espermatozoide. Estructura

El espermatozoide humano maduro es una célula alargada (de unas 60 micras de largo) y delgada y consiste en una cabeza y una cola. En la cabeza se encuentra el núcleo, que contiene 23 cromosomas, es decir la mitad de la dotación cromosómica completa de una célula normal, con un citoplasma y

una membrana citoplasmática muy delgada a su alrededor. Sobre el exterior de los 2/3 anteriores de la cabeza se encuentra un capuchón grueso, el acrosoma, que contiene numerosos enzimas que ayudan al espermatozoide a penetrar en el ovocito secundario y así conseguir la fecundación. La cola es móvil con una gran cantidad de mitocondrias en la parte proximal, y la parte restante es, en realidad, un largo flagelo que contiene microtúbulos con una estructura similar a la de los cilios, que sirven para que el espermatozoide pueda avanzar, lo que realiza por medio de un movimiento flagelar de la cola a una velocidad de 1-4 mm/min. Una vez producida la eyaculación, la mayoría de espermatozoides no sobreviven más de 48 horas dentro del sistema reproductor femenino.



Fuente: <https://images.app.goo.gl/78fRr5ZzhKt76xaM6>


Función Endocrina De Los Testículos

La función principal de los testículos es la espermatogénesis, pero también es un órgano endocrino cuyas células de Leydig producen y secretan la hormona testosterona que es un andrógeno y la principal hormona masculina, aunque también se secretan otros andrógenos como la dihidroepiandrosterona (DHA) y la androstenediona. También se fabrican pequeñas cantidades de estrógenos.

Las funciones de la testosterona son:

1. La testosterona interviene en el desarrollo embrionario del aparato genital externo masculino.

La información genética presente en las células fetales controla el desarrollo gonadal. Las gónadas se desarrollan, bajo control genético, a partir de la gónada primordial. Inicialmente esta gónada primordial, se divide en una parte externa y una parte interna, iguales para ambos sexos. En el hombre, la parte interna dará lugar al testículo. En la mujer es la parte externa la que se desarrolla y

	FUNDACIÓN UNIVERSITARIA UNISANGIL FACULTAD DE CIENCIAS DE LA EDUCACIÓN Y DE LA SALUD PROGRAMA DE ENFERMERÍA	Página 22 de 33
	GUIAS DE ANATOMÍA Y FISIOLOGÍA	VERSIÓN: 01

da lugar al ovario. Una vez formados, los testículos comienzan a producir testosterona, la cual influye sobre el desarrollo ulterior del aparato reproductor fetal. Para que se desarrolle el aparato genital externo del hombre solo se requiere testosterona. En ausencia de testosterona, se desarrolla el aparato genital externo de la mujer. Es decir que en la mujer, es la ausencia de testosterona lo que determina los cambios femeninos.

2. La testosterona mantiene la espermatogénesis, actuando sobre receptores situados en las células de Sertoli.

La testosterona es incapaz de iniciar la espermatogénesis por sí sola. Controla la velocidad y el mantenimiento de la espermatogénesis actuando sobre las células de Sertoli, pero solamente cuando sobre éstas ya ha tenido lugar la acción de la hormona foliculoestimulante (FSH) de la adenohipófisis. Por ello las células de Sertoli han de ser previamente preparadas por la acción de la FSH de la adenohipófisis.

3. La testosterona es responsable de diversas características del sexo masculino, como algunos aspectos del comportamiento, mayor masa muscular, modificaciones de la laringe. También del desarrollo de las glándulas accesorias del tracto reproductor masculino. Así mismo, contribuyen a la libido o impulso sexual.

Los andrógenos son inactivados en el hígado y los productos resultantes de su degradación son eliminados por la orina.

Hormonas En El Sistema Reproductor Masculino

Igual que sucede en la mujer, en el sistema reproductor masculino intervienen hormonas secretadas por el hipotálamo y por la hipófisis. La hipófisis anterior o adenohipófisis secreta unas hormonas proteicas, las gonadotropinas, que son de importancia fundamental para la función reproductora y, como indica su nombre, actúan sobre las gónadas o glándulas sexuales: testículos en el hombre y ovarios en la mujer. Son la hormona foliculo-estimulante (FSH) y la hormona luteinizante (LH).

La secreción de las gonadotropinas depende a su vez, del hipotálamo que es una estructura que se encuentra en el sistema nervioso central y es el responsable de la secreción de la hormona liberadora de gonadotropinas (GnRH) que es transportada por la sangre hasta la adenohipófisis o hipófisis anterior, en donde, como indica su nombre, estimula la liberación de las gonadotropinas. La LH actúa sobre las células de Leydig provocando la liberación de testosterona. A su vez, la testosterona, cuando


	FUNDACIÓN UNIVERSITARIA UNISANGIL FACULTAD DE CIENCIAS DE LA EDUCACIÓN Y DE LA SALUD PROGRAMA DE ENFERMERÍA	Página 23 de 33
	GUIAS DE ANATOMÍA Y FISIOLOGÍA	VERSIÓN: 01

alcanza un determinado nivel, inhibe la secreción de LH al ejercer un efecto de control negativo, tanto sobre la adenohipófisis como sobre el hipotálamo.

Por su parte la FSH actúa de modo sinérgico con la testosterona sobre las células de Sertoli estimulando la secreción de la proteína ligadora de andrógenos (ABP) hacia la luz de los tubos seminíferos, alrededor de las células germinales, y como la ABP se une a la testosterona, se consiguen niveles elevados de este andrógeno localmente, para que pueda estimular la parte final del desarrollo de los espermatozoides. Una vez alcanzado el nivel adecuado de espermatogénesis, las células de Sertoli secretan una hormona llamada inhibina que entonces reduce la secreción de FSH, mediante un mecanismo de control negativo sobre la adenohipófisis y el hipotálamo.

A continuación, después de haber leído y estudiado la anatomía y fisiología del sistema reproductor femenino y masculino responda:

1. Mencione las estructuras externas y función del sistema reproductor femenino
2. Mencione las glándulas y su importancia del sistema reproductor femenino
3. Realice una lista de las hormonas que actúan en el ciclo sexual femenino y sus características
4. Con sus propias palabras realice una descripción de cada una de las fases del ciclo ovárico
5. Por medio de un dibujo o de manera gráfica realice la descripción del ciclo uterino o menstrual
6. En que consiste la eyaculación en el sistema reproductor femenino, sintetice en un párrafo.
7. ¿Qué es el semen y cuál es su función?
8. Gráficamente realice la descripción de los órganos internos del sistema reproductor masculino y su principal función
9. Realice una síntesis de la función endocrina de los testículos
10. Realice un cuadro comparativo entre la espermatogénesis y ovogénesis

	FUNDACIÓN UNIVERSITARIA UNISANGIL FACULTAD DE CIENCIAS DE LA EDUCACIÓN Y DE LA SALUD PROGRAMA DE ENFERMERÍA	Página 24 de 33
	GUIAS DE ANATOMÍA Y FISIOLOGÍA	VERSIÓN: 01

REFERENCIAS BIBLIOGRÁFICAS

- Agur MR, Dalley F. Grant. Atlas de Anatomía. 11ª ed. Madrid: Editorial Médica Panamericana; 2007.
- Berne RM y Levy MN. Fisiología. 3ª ed. Madrid: Harcourt. Mosby; 2001.
- Boron WF, Boulpaep EL. Medical Physiology. Updated edition. Filadelfia (EEUU): Elsevier Saunders. 2005.
- Costanzo LS. Fisiología. 1ª ed. Méjico: McGraw-Hill Interamericana; 2000.
- Drake RL, Vogl W, Mitchell AWM. GRAY Anatomia para estudiantes. 1ª ed. Madrid: Elsevier; 2005.
- Fox SI. Fisiología Humana. 7ª ed. Madrid: McGraw-Hill-Interamericana; 2003.
- Fox SI. Fisiología Humana. 10ª ed. Madrid: McGraw-Hill-Interamericana; 2008.
- Gartner LP, Hiatt JL. Histología Texto y Atlas. 1ª ed. Méjico: Mc Graw Hill Interamericana; 1997.
- Guyton AC. Tratado de Fisiología Médica. 11ª ed. Madrid: Elsevier España. 2006.
- Jacob S. Atlas de Anatomia Humana. 1ª ed. Madrid: Elsevier España, S.A. 2003.
- Netter FH. Interactive Atlas of Human Anatomy. CIBA MEDICAL EDUCATION & PUBLICATIONS. 1995.
- Pocock G, Richards ChD. Fisiología Humana. 2ª ed. Barcelona: Ed. Masson; 2005.

Elaborado por: Laura Daniela Sánchez Rondón, Lizeth Daniela Calderón Rodríguez, Estudiantes Cuidados en los Servicios en Salud II	Revisado por: Enf. Luisa Fernanda Barrera Medina. Directora Programa de Enfermería, Asesora	Aprobado por Dirección de programa de enfermería
--	--	---